Lane Medical Library 1928

Aus dem Pathologischen Institut der Universität Göttingen.
(Direktor: Geheimrat Prof. Dr. E. Kaufmann.)

Beiträge zur Kenntnis der malignen Hodengeschwülste, besonders der Adenocarcinome des Hodens im Kindesalter.

Inaugural-Dissertation
zur
Erlangung der Doktorwürde
der hohen medizinischen Fakultät
der
Georg August Universität zu Göttingen.

vorgelegt
von

Franz Schröder
Medizinalpraktikant
aus Boele.

Druck von Wilhelm Schröder, Boele i. Westf.
1928.

Aus dem Pathologischen Institut der Universität Göttingen.
(Direktor: Geheimrat Prof. Dr. E. Kaufmann.)

Beiträge zur Kenntnis der malignen Hodengeschwülste, besonders der Adenocarcinome des Hodens im Kindesalter.

Inaugural-Dissertation
zur
Erlangung der Doktorwürde
der hohen medizinischen Fakultät
der
Georg August Universität zu Göttingen.

vorgelegt
von
Franz Schröder
Medizinalpraktikant
aus Boele.

Druck von Wilhelm Schröder, Boele i. Westf.
1928.

Digitized by the Internet Archive
in 2026

https://archive.org/details/IA40154024_0146

Die Geschwülste des Hodens sind im Verhältnis zu den Tumoren anderer Organe selten. An der Manchester Royal Infirmity wurden von Southan und Linell unter 57000 chirurgischen Erkrankungen 38 maligne Hodentumoren gefunden. Im Presbyterian Hospital in New York fanden sich unter 12729 Operationsfällen 13 maligne Hodengeschwülste. Eccles konnte unter 60000 operierten Fällen 38 mal eine maligne Degeneration des Hodens feststellen. Aus diesem Ergebnis ist zu ersehen, daß auf rund 130000 chirurgische Erkrankungen 89 maligne Hodengeschwülste entfallen oder auf 1459 Fälle eine bösartige Geschwulst.

Nach dieser statistischen Zusammenstellung ist die maligne Hodengeschwulst in 1,1% unter den malignen Tumoren vertreten.

Man findet die verschiedensten Geschwulstformen im Hoden in so großer Mannigfaltigkeit, daß selbst heute noch eine große Unklarheit über ihren Aufbau und ihre Histiogenese besteht. Bis vor nicht allzu langer Zeit hielt man die meisten malignen Hodengeschwülste für Sarkome. In Aschoff's Lehrbuch, 6. Aufl. (1923) wird in Band II von Simmonds noch der Standpunkt vertreten, daß die Mehrzahl der malignen Hodentumoren Sarkome seien, während in Band I derselben Auflage Borst die epitheliale Natur der Tumoren für wahrscheinlich hält; von Berblinger werden in der 7. Aufl. Band II (1928) die Sarkome für seltener als die Carcinome erklärt.

Aus einer interessanten Statistik aus dem Jahre 1908 von Joerdens, die ich der Übersicht halber beifüge, geht klar hervor, daß die meisten bösartigen Hodengeschwülste als Sarkome gedeutet worden sind.

Alters-klasse	Carci-nome	Sarkome														Tera-tome
		Großz. Sark.	Kleinz. Sark.	Rundz. Sark.	Riesenz. Sark.	Spindelz. Sark.	Fibrosarkon	Gemischtz. Sark.	Myosarkom	Medullarsarkom	Cystosarkom	Plexiform. Sark.	Melanosarkom	Endothelsarkom	Sark. ohne n. Ang.	
0—1	1														2	3
1—10	2					2	2	1	2	1				1	7	17
10—20	0							1	3			2				7
20—30	6		2	3	1	1	1				1	2		1	11	20
30—40	8	1		5	1					1	2	1		2	7	12
40 - 50	4			6		1	1		1		1	1	1		9	6
50—60	1			6				1							3	1
60—70	0			3											3	0
70—80	0			1											1	0
	22 Ca.	107 Sarkome														66 Ta.

Es finden sich also bis zum Jahre 1908 angegeben 107 Sarkome, 66 Teratome und nur 22 Carcinome.

Im Jahre 1913 untersuchte Sakaguchi im hiesigen Institut 32 maligne Hodentumoren und bestätigte die Ansichten von Chevassu (der von Seminomen spricht), Debernardi (Großzellentumoren), Albrecht, E. Kaufmann, (bereits im Lehrb. 5. Aufl 1909), Conforti, A. Vecchi und Frank, daß der sogenannte großzellige Hodentumor — Ca. solid. simpl. oder medullare — die am häufigsten vorkommende Geschwulstart im Hoden sei.

Auf Anregung von Herrn Geheimrat Kaufmann habe ich die nach Sakaguchi's Veröffentlichung im hiesigen Institut untersuchten Fällen von mal. Hodengeschwülsten vom 1. 4. 1912 bis zum 1. 1. 1928 gesammelt. Es fanden sich 72 maligne Hodentumoren, von denen 51 als großzellige Tumoren, 5 als Adenoca, 13 als Sarkome und 3 als mal. Teratome angesehen wurden. Die beigefügte Kurve gibt an Hand des Untersuchungsmaterials eine Übersicht über das Vorkommen der großzelligen Tumoren bezw. Sarkome in den verschiedenen Lebensaltern.

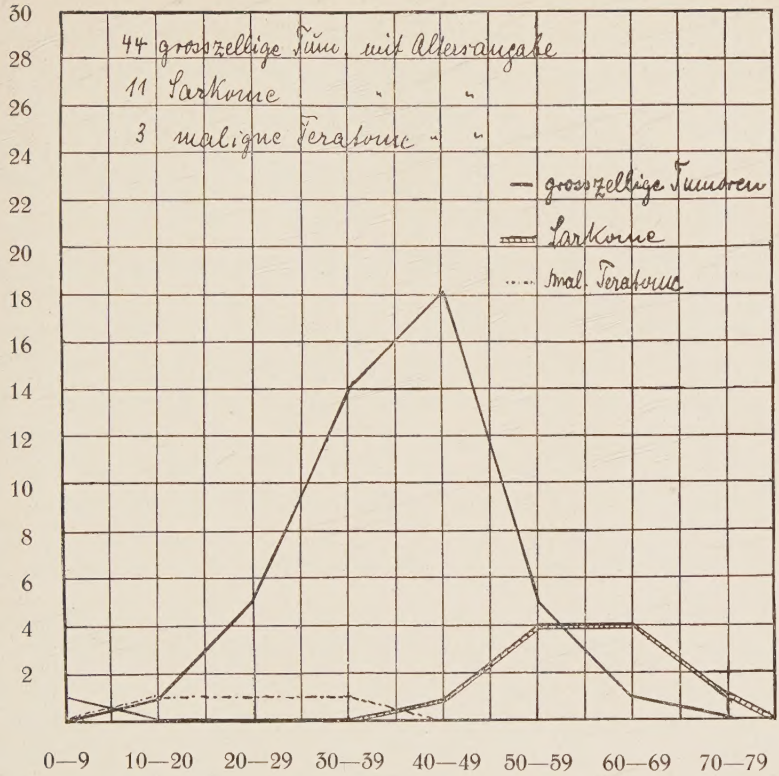

Unter den Carcinomen fanden sich neben den erwähnten 51 großzelligen Tumoren, 5 Adenocarcinome von Patienten im Alter von $1^1/_4$ Jahr, 30 J., 32 J., 64 J., eine Altersangabe fehlt.

Altersangabe der Patienten mit großzelligen Tumoren.

0—10	Jahre	0 Fälle
10—20	„	1 Fall
20—30	„	5 Fälle
30—40	„	14 Fälle
40—50	„	18 Fälle
50—60	„	5 Fälle
60—70	„	1 Fall
70—80	„	0 Fall

7 Alter waren nicht zu ermitteln.

Die Carcinome des Hodens treten, wie aus der Tabelle zu ersehen ist, in allen Lebensaltern auf. Der jüngste Fall von großzelligem Hodentumor fand sich bei einem 18jährigen, der

älteste bei einem 61 jährigen Mann. An Hand der Tabelle, wie auch an Hand zahlreicher anderer Statistiken läßt sich nachweisen, daß der großzellige Hodentumor das kräftigste Mannesalter, die Zeit vollster sexueller Tätigkeit bevorzugt. Kaufmann schreibt in seinem Lehrbuch (7.—8. Aufl. 1922) „Carcinome des Hodens kommen am häufigsten im 4. Dezennium, z. T. auch schon im 2. und 3., vom 6. Dezennium an aber nur selten vor.

Aus diesen Angaben geht hervor, daß der Hodenkrebs im Kindesalter extrem selten ist. Wenn aber Philipp in der gesamten Literatur bis zum Jahre 1907 nur 3 sichere Hodenkrebse im Kindesalter und 21 unsichere Fälle fand, so nimmt das nicht wunder, da man früher eher geneigt war, ein Sarkom als ein Carcinom bei einem jugendlichen oder gar kindlichen Individuum anzunehmen, und auch die feinere histologische Unterscheidung, wie wir sie heute treffen, den älteren Untersuchern meist fremd war. Es hat darum auch keinen Zweck, auf die ältere Literatur einzugehen.

Bei der großen Seltenheit der Carcinome des Hodens bei Kindern dürfte es sich verlohnen, einen neuen Fall von einem $1^1/_4$ jährigen Kind mitzuteilen, den mir Herr Geheimrat Kaufmann in liebenswürdiger Weise zur Verfügung stellte. Zunächst möchte ich aber die in der Literatur niedergelegten sicheren Fälle von Hodencarcinom bei Kindern anführen.

Das erste sichere Carcinom aus dem Jahre 1875 wurde von Marsh beschrieben.

1. Fall: Carcinom des Hodens bei einem 2 Jahre 1 Mon. alten Knaben. R. Hoden vergrößert; schnelles Wachstum, Exstirpation. Der Tumor zeigte auf dem Durchschnitt ein blaßrötliches, schwachstreifiges Aussehen mit gelbbraunen Flecken. Keine Spur von normaler Hodenstruktur. Nebenhoden vollkommen mit Geschwulstmassen ausgefüllt.

Die mikr. Untersuchung zeigte ein bindegewebiges Stroma, das mehr oder weniger vollständige Maschen oder Alveolen von verschiedener Größe bildete. Sie waren ausgefüllt mit runden oder ovalen, nackt aneinanderliegenden Zellen mit großen Kernen und teilweise granuliertem Protoplasma. Es konnten mikr. nur Spuren normaler Drüsensubstanz nachgewiesen werden.

2. Fall: von Schlegtendal (1885). 20 Mon. alter kräftig gebauter Knabe; seit $^1/_4$ Jahr Anschwellung des linken Hodens. Exstirpation.

Auf dem Durchschnitt bestand der Tumor aus einem weichen, vorquellenden Gewebe, das am oberen Pol eine Stelle mit anderer Konsistenz und Farbe zeigte (Reste von normalem Hodengewebe). Im Zentrum war die Geschwulst nekrotisch zerfallen.

Mikr. Diagnose (Göttinger Path. Inst.) Adenoca.

3. Fall: H. J. Clark 1900. 19 Mon. alter Knabe. Hühnereigroße Geschwulst im linken Hoden. Operation.

Mikr. Diagnose: Zylinderzellenkrebs.

Fälle 1—3 wurden bereits von Philipp erwähnt.

4. Fall: (veröffentlicht von Sakaguchi) $2^1/_2$ jähriger Knabe. Schwellung des rechten Hodens, erst 14 Tage vor der Operation bemerkt. Heftige Schmerzen im Abdomen. Exstirpation.

Makroskopisch: Kinderfaustgroßer Tumor, Scheidenhäute verdickt, glänzend, mit dilatierter Venenzeichnung. Oberer Teil geht ohne scharfe Grenze in den verdickten Samenstrang über. An der seitlichen oberen Grenze ein bohnengroßer schwärzlicher Höcker (Nebenhoden). Auf der Schnittfläche grau-weiße Geschwulstmassen von weicher Konsistenz, leicht granuliertem Aussehen, von wenigen oedematösen Bindegewebszügen durchsetzt. Hier und da an den Randpartien und im Zentrum kleinere Blutungen. Nebenhoden vom Haupttumor scharf abgegrenzt. Nach dem Samenstrang zu sieht man reichliche fibröse Züge die Geschwulstmasse durchziehen. Von Hodengewebe nirgends etwas zu erkennen.

Mikroskopisch: Geschwulst von unregelmäßig verzweigten Bindegewebsbalken durchzogen. Die Geschwulstzellen sammeln sich mehr in kleinen Alveolen; sie liegen in Reihen ein- oder mehrschichtig zwischen verschieden dicken Bindegewebsbalken. Sie folgen den Verästelungen der Bindegewebsbalken, wodurch sehr oft ein papillärer Bau entsteht. Nach dem Samenstrang zu liegen die Alveolen dichter und gehen ineinander über. Ausgedehnte Nekrosen und Blutungen in diesem Bezirk. Die einzelnen Geschwulstzellen sind verschieden gestaltet. Ihr reichlich vorhandenes granuliertes Protoplasma weist häufig Vakuolen-

bildung auf. Der Kern ist groß, chromatinarm und enthält meist ein Kernkörperchen. Größe und Form der Zellen sehr verschieden. Der Kern ist bald rundlich, oval, birnförmig, bald länglich. Glykogen nicht nachweisbar. Fett fehlt in den gut färbbaren Geschwulstzellen fast ganz. Die Bindegewebszüge sind nur von spärlichen Lymphozytenhaufen durchsetzt. Elastische Fasern sehr spärlich, nur in den dicken Bindegewebsbalken auffindbar. Viele schmale zusammengedrückte Samenkanälchen sind noch sichtbar.

5. Fall: (veröffentlicht von Sakaguchi) 5 jähr. Knabe, vor 8 Monaten langsam beginnende Hodenschwellung (rechts) mit ziehenden Schmerzen nach der rechten Seite. Exstirpation. Baldige Metastasen und schneller Exitus.

Makroskopisch: Faustgroßer Tumor, an der unteren Partie mit Skrotalhaut verwachsen, Tunica vag. nirgendwo durchbrochen. Auf der sag. Schnittfläche grauweiße Tumormasse, die durch grobe bindegewebige Züge vielfach gefeldert ist. Hoden und Nebenhodengewebe nirgends aufzufinden. Samenstrang normal.

Mikroskopisch: Geschwulst von reichlichen groben bindegewebigen Fasern durchzogen. Die epithelialen Geschwulstzellen ordnen sich darin zu röhren- bis strangförmigen Gebilden oder gruppieren sich in Reihen und bilden balkige Verbände z. T. mit drüsenschlauchartigen Formationen. Eine große Anzahl drüsenartiger Schläuche ist mit kubischem Epithel ausgekleidet. Die Zellen haben einen großen blassen Kern, mit einem deutlichen Kernkörperchen. Das Protoplasma ist granuliert, hier und da vakuolenartig. Die Zellen ordnen sich bald ein-, bald mehrschichtig, verbinden sich und bilden ihrerseits miteinander verschieden große Lumina. In diese Lumina treibt die Wand hier und da papilläre Wucherungen. An anderen Stellen bilden die Zellen dicht nebeneinander liegende solide Herde und ähneln dann sehr einem großzelligen Tumor, jedoch weisen sie nie umfangreichere solide Zellhaufen auf.

Zwischen diesen Formationen eingesprengt oder in Gruppen für sich kommen hier und da andere drüsenschlauchartige Gebilde vor, die von schmalen Zylinderzellen ausgekleidet sind. Das Protoplasma dieser Zellen ist spärlich, blaßrot gefärbt, mit einem länglichen chromatinreichen Kern. Das Lumen ist meist eng und undeutlich erkennbar. Da und dort auch intrakanaliku-

läres Wachstum im Bereich der geraden Kanälchen. An einzelnen Stellen vermischen sich die zylindrischen mit den kubischen Zellen und bilden dort alle Uebergänge.

Glykogen teils intra- teils extrazellulär in den kubischen Geschwulstzellen, jedoch nur an einzelnen Stellen. Im Bindegewebe nur vereinzelte Lymphocyten. Atrophische Samenkanälchen noch reichlich aufzufinden,

6. Fall: (publ. von Wimmer, 1916). $3^1/_2$ jähr. Kind mit langsam beginnender Vergrößerung des r. Hodens. Die Geschwulst ist nach allen Seiten scharf abgegrenzt. Die Operation ergibt einen gänseeigroßen Tumor mit glatter Oberfläche. Samenstrang nicht mitergriffen. Hoden zeigt im Durchschnitt eine grauweiße Geschwulstmasse, die von zahlreichen größeren und kleineren Bindegewebszügen durchflochten ist. Normales Hoden- und Nebenhodengewebe nicht aufzufinden.

Mikroskopisch: Geschwulst zeigt vorwiegend drüsenartigen Bau. Manchmal findet man die Zellen dicht nebeneinander gelagert, sodaß dadurch das Bild eines soliden Zapfens entsteht, und eine Ähnlichkeit mit einem großzelligen Hodentumor zu erkennen ist. Doch treten diese Partien ganz in den Hintergrund. Samenkanälchen nicht aufzufinden.

Die Geschwulstzellen zeigen granuliertes Protoplasma, der Kern enthält meist ein Kernkörperchen. Größe der Kerne sehr verschieden. Die Geschwulstzellen zeigen verschiedene Formen. Kernteilungsfiguren sehr zahlreich. Zwischengewebe besteht aus fibrillärem Bindegewebe mit eingestreuten vereinzelten Leuko- und Lymphozyten. Ortsfremdes Gewebe nirgendwo zu sehen. Diagnose: Adenoca von embryonalem Bau.

7. Fall: Delitala (1924) 2 jähr. Knabe. Schnell wachsende Geschwulst des r. Hodens. Operation.

Makroskopisch: Testikel walnußgroß, Scheidenhäute frei, zwischen ihnen wenig Flüssigkeit, Geschwulst grau-rot, hier und da eingestreute gelbliche Partien. Von der Albuginea ziehen zarte weißliche perlmutterartige Bälkchen ins Gewebe.

Mikroskopisch: Grundtyp stellt drüsenartige Formationen von sehr verschiedener Größe dar. Einige Drüsen zeigen ovale, andere runde, wieder andere ganz unregelmäßige Zellen. Einige Drüsenlumina sind stark verengt, andere stark erweitert, sogar

ausgesprochen cystisch erweitert. An bestimmten Stellen sieht man von der inneren Oberfläche der Drüsenschläuche papillenförmige Wucherungen ausgehen, manchmal nur angedeutet, an anderen Stellen jedoch soweit vorgeschritten, daß sie in die Drüsenschläuche hineinwachsen, was sich auf Serienschnitten verfolgen läßt. Zwischen den drüsigen Gebilden und außerhalb dieser sieht man solide Zellzapfen von verschiedener Größe, daneben nekrotische Bezirke. Sie entsprechen den gelblichen Flecken der Schnittfläche.

Die erwähnten Cysten finden sich teils solitär, an anderen Stellen mehr zusammenliegend. In den mit den papillären Epithelwucherungen ausgekleideten Cysten ist das Epithel meist einschichtig, aber vereinzelt jedoch auch mehrschichtig und zwar so, daß sie Zellgruppen bilden.

Form der Zellen rundlich, besonders am Rand, nur dort, wo sie in dichten Haufen zusammenliegen, nehmen sie vielgestaltige Formen an.

Das Protoplasma ist sehr hell, spärlich, oft reduziert auf einen ganz schmalen Streifen. Es ist sozusagen zweischichtig, um den Kern sehr hell, wenig färbbar, die äußere Protoplasmazone homogen und wenig dunkler. Der Kern ist rund oder oval mit sichtbarem Chromatinnetz und ein oder zwei Nukleolen. Zahlreiche Kernteilungsfiguren mehr oder weniger atypisch. Hier und da kleine Haufen von Lymphozyten. Von normalem Gewebe sind nur Spuren nahe der Albuginea vorhanden in Form zusammengedrückter lang ausgezogener Tubuli, die ihre eigentliche Struktur verloren haben.

8. Fall: Delitala 1924. 3½ jähr. Knabe. Ziehende Schmerzen im r. Hoden. In der ersten Zeit als Hydrozele diagnostiziert. Der Hoden vergrößerte sich, gleichzeitig nahmen die Schmerzen zu. Starke Venenzeichnung an der Oberfläche der Tun. albug. Hoden hühnereigroß. Nebenhoden nicht abzugrenzen. In der Leistengegend fühlte man vergrößerte schmerzhafte Drüsen. Auf dem Horizontalschnitt war die Geschwulst rosa gefärbt und von dicken Balken durchzogen. Hier und da Nekrosezonen.

Mikroskopisch: Geschwulst reich an Zellen, besonders an den äußeren Partien, in ihrer Anordnung manchmal tubulär, manchmal alveolär; zahlreiche Kernteilungsfiguren. Der morphologische Charakter ist fast durchweg derselbe wie bei dem

vorher beschriebenen Fall. Kerne groß, rund, auch oval, bläschenförmig, mit deutlich sichtbarem Kernkörperchen. Protoplasma sehr zart. An anderen Stellen sind sowohl Kern wie Protoplasma verschieden gestaltet wegen der gegenseitigen Kompression. Im Zwischengewebe kleinzellige Infiltration. Hier und da isoliert elastische Fasern im Stützgewebe. Nirgends normales Hodengewebe. Im Formolpräparat erkennt man wenig oder kaum Glykogen in den Zellen.

9. Fall: Göttinger Fall. (Jr. Nr. 1117 Jahrg. 27/28.)

Anamnese: $1^1/_4$ jähr. Kind wurde am 31. Aug. 1927 in die Hannoversche Kinderklinik eingeliefert wegen einer zunehmenden Anschwellung des l. Hodens. Tumor hühnereigroß, mit der Umgebung nicht verwachsen. Entfernung des lk. Hodens mit dem größten Teil des Ductus ejac. Die Operationswunde heilte p.p. Das Kind wurde am 13. September als geheilt entlassen.

Am 3. Oktober wurde das Kind wieder zurückgebracht wegen allmählich zunehmender Kurzatmigkeit, Husten, Appetitlosigkeit und gelegentl. Erbrechen. Fieber bestand nicht; Gewichtsabnahme seit der Entlassung 1,7 kg.

Bei der Perkussion fand sich im r. Lungenoberlappen eine umschriebene Dämpfung. Im Röntgenbild sah man einen taubeneigroßen Schatten im r. Oberlappen, zwei weitere ebenso große im Mittel- und Unterlappen. In der lk. Lunge mehrere diffuse Schatten. Am 8. Oktober starb das Kind. Obduktion leider unterblieben.

Aus dem Perkussions- und Röntgenbefund ist mit größter Wahrscheinlichkeit auf Metastasenbildung in den Lungen zu schließen.

Makroskopisch: Der von Geschwulstmassen eingenommene eiförmige derbe elastische Hoden mißt 5:3:2 cm. Gewicht 40 g. Die Scheidenhäute sind nicht verdickt. Das parietale Blatt der Tun. vagin. propr. läßt sich an einer Seite leicht von dem medialen Blatt abheben, so daß die grobhöckerige Oberfläche des Hodens gut zu sehen ist. Die durchscheinenden weichen grauweißen Tumormassen sind linsen- bis kirschkerngroß. Das übrige Gewebe im Hoden schimmert blau durch. Unter der Kapsel verlaufen verzweigte dilatierte Venen. Die der beschriebenen Oberfläche gegenüberliegenden Scheidenhäute

sind mit der Tun. albuginea des Hodens fest verwachsen und lassen sich nicht von der Oberfläche des Hodens loslösen. An keiner Stelle der Oberfläche sieht man durchbrechende Tumormassen.

Die Schnittfläche zeigt grauweiße Geschwulstmassen, die von schmalen und breiteren glasigen grauen Streifen durchzogen sind und ein gefeldertes Bild abgeben. In einem pfennig-großen peripher gelegenen Bezirk ist ein schwefelgelber Herd eingesprengt. Zwischen den Geschwulstmassen findet man zahlreiche kleine hirsekorn- bis linsengroße zackige braune Flecken, die an manchen Stellen im Zentrum eine deutlich sichtbare porenförmige Oeffnung aufweisen (Gefäßlumina).

Nebenhoden am Präparat nicht aufzufinden.

Mikroskopisch: Es wurden 25 mikroskopische Schnitte aus den verschiedensten Partien des Hodens angefertigt und untersucht. Das gefäßreiche Geschwulstgewebe ist größtenteils nekrotisch. Die noch gut erhaltenen Geschwulstmassen treten entweder als größere solide Zellhaufen auf oder sie zeigen eine alveoläre Anordnung, drüsenartig oder als kleinere solide Zellnester, die wieder in größeren Komplexen zusammenliegen. An anderen Stellen ordnen sich die Zellen in Reihen, bald ein- bald mehrschichtig längs den bindegewebigen Balken; sie verbinden sich und bilden ihrerseits verschieden große Lumina. In diese Lumina treibt die bindegewebige Wand hier und da papillenförmige Wucherungen hinein wie in einem Fibroadenoma intracanaliculare. (Siehe Abbildg. I u. II)

Die größeren soliden Zellhaufen ähneln sehr dem großzelligen Hodentumor, jedoch weisen sie nie größere solide Felder auf, sondern sie werden von schmalen Bindegewebszügen durchflochten.

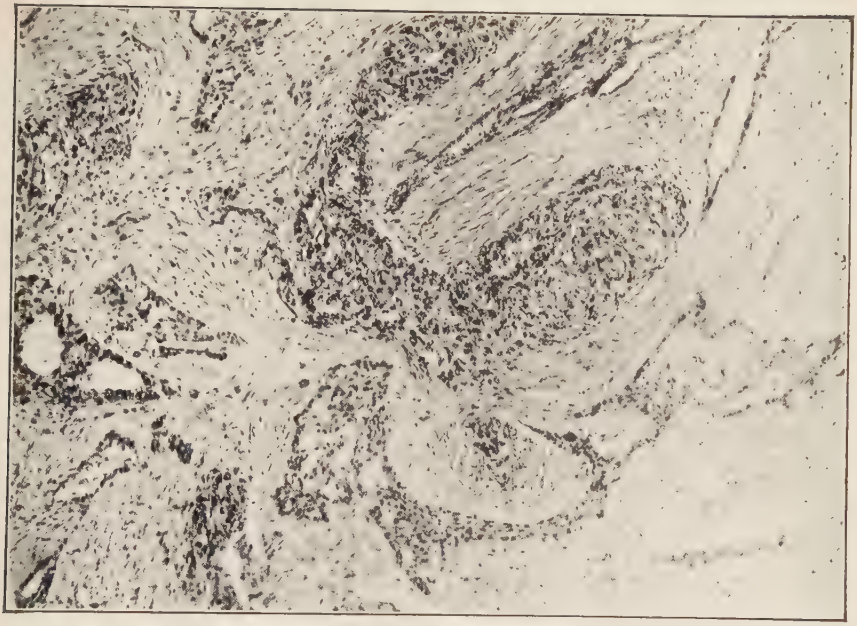

Abbildung I. 115 fache Vergrößerung

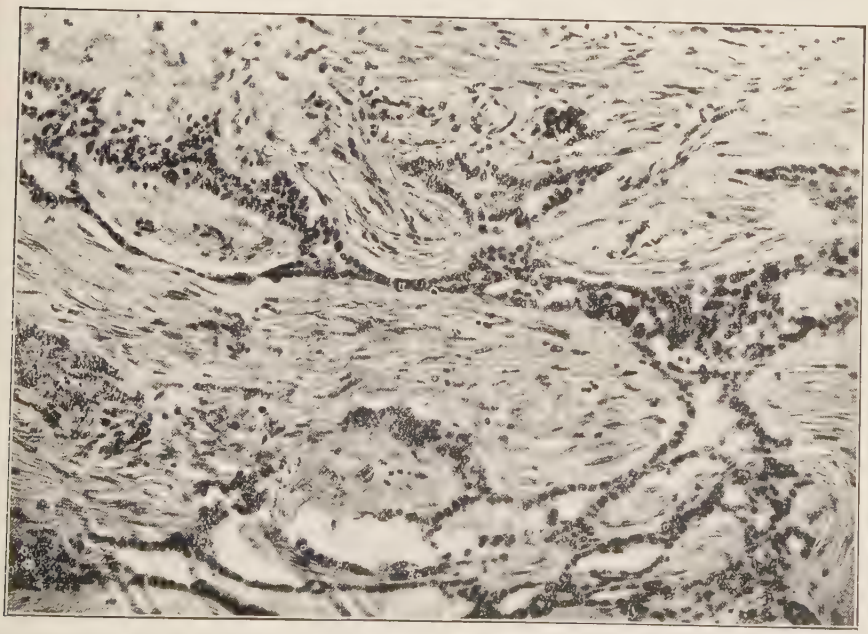

Abbildung II. 174 fache Vergrößerung

An besonders gefäßreichen Stellen, die im Präparat nicht selten sind, ordnen sich die Geschwulstzellen vielfach reihenartig um die Blut- und Lymphkapillaren. (Siehe Abbildg. II u. III).

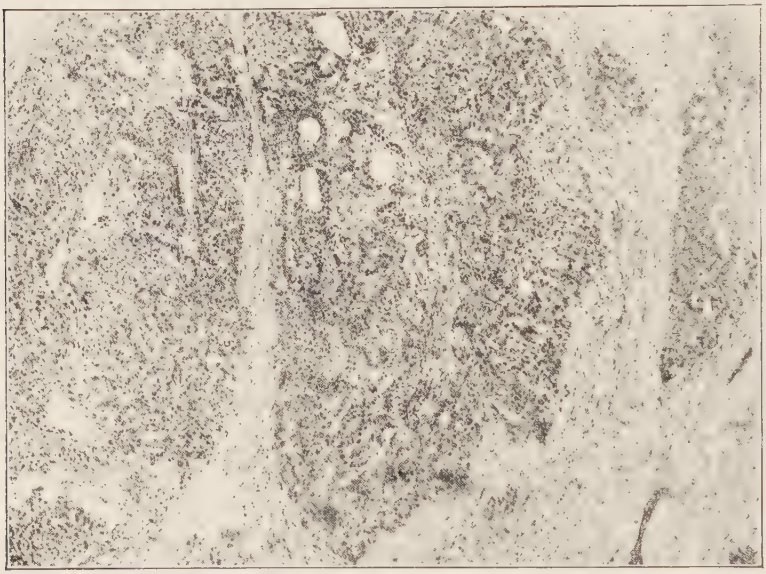

Abbildung III. 50 fache Vergrößerung.

Man sieht auch verschiedentlich Kapillarlumina mit den Geschwulstzellen ausgefüllt. In diesen Partien sind die Zellen meist kubisch mit länglich ovalen Kernen. Nach den Beobachtungen von Sakaguchi entstehen derartige Anordnungen dadurch, daß die Zellen „in die interstitiellen oder perivasculären Lymphräume eindringen, sich hier verbreitern und durch Degeneration des Zwischengewebes manchmal zur Bildung eines Lumens Veranlassung geben." Durch Zerreissung der dünnen Lumenwände enstehen teilweise beträchtliche Hohlräume, die mit einer homogen blaßrot gefärbten Flüssigkeit angefüllt sind. (Siehe Abbildg. IV, Seite 13)

Der größte Teil der Geschwulstzellen ist sehr verschieden gestaltet. Die Zellen sind polymorph, der Kern groß, bald rund, oval, birnförmig, bald lang, bald schmal, chromatinarm und enthält meist nur ein Kernkörperchen.

Samenkanälchen liegen verstreut in groben Bindegewebszügen. Das Zwischengewebe besteht teils aus fibrillärem, teils aus ganz jungem Bindegewebe und zeigt reichliche Gefäßbildung.

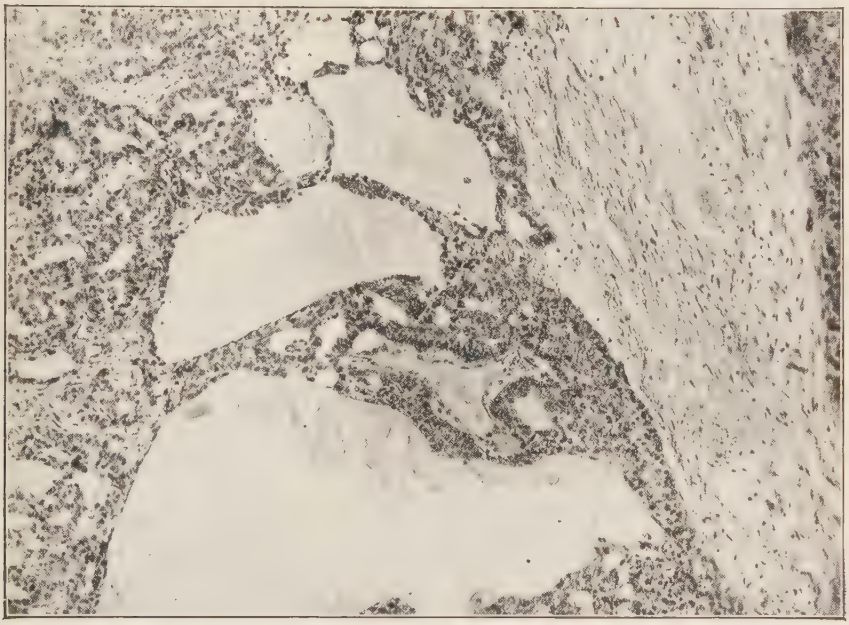

Abbildung IV. 115 fache Vergrößerung.

Zellinfiltrate (Lymphozyten) nur in ganz geringer Menge aufzufinden. Fett ist nur in den nekrotischen Gewebspartien vorhanden, während es in den Geschwulstzellen fehlt. Elastische Fasern sind mit der Elastica-Färbung nicht nachzuweisen. Der Nachweis von Glykogen läßt sich wegen der ungeeigneten Fixierungsflüssigkeit (Formol) nicht erbringen.

Aus der Beschreibung der einzelnen Fälle ergibt sich nun folgendes Gesamtbild.

Wir fanden die von den Geschwülsten ergriffenen Hoden walnuß- bis faustgroß, mit glatter Oberfläche, Scheidenhäute verdickt, Tunica vaginalis nirgends durchbrochen. Nebenhoden entweder nicht vorhanden oder bis auf einen Fall frei von Tumorgewebe und gegen den Tumor scharf abgegrenzt. Die noch vorhandenen Samenkanälchen sind an die Peripherie

gedrängt, der Tumor selbst stets im Zentrum liegend. Es fällt auf, daß der rechte Hoden ausgesprochen bevorzugt ist.

Mikroskopisch: Die Geschwülste sind von schmaleren oder breiteren Bindegewebsbalken durchzogen. Die Zellen liegen ein- oder mehrschichtig zwischen verschieden dicken Bindegewebsbalken; dadurch, daß die Zellen den Verästelungen der Bindegewebsbalken folgen, entsteht oft ein papillärer Bau. Die Zellen ordnen sich im Bindegewebe zu röhrenförmigen Gebilden an oder gruppieren sich in Reihen und bilden balkige Verbände z. T. mit drüsenschlauchartigen Formationen. Die Drüsenlumina sind teils eng, teils stark erweitert, sogar cystisch. Die Cysten finden sich entweder solitär oder mehr zusammenliegend. Eine große Anzahl drüsenartiger Schläuche ist mit kubischem Epithel ausgekleidet. Die Kerne sind groß, blaß, mit deutlichen Kernkörperchen, das Protoplasma granuliert, hier und da vakoulenartig. An vielen Stellen bilden die Zellen dicht nebeneinanderliegende solide Herde und sehen dem großzelligen Hodentumor vom Kaufmann-Sakaguchi Typ sehr ähnlich.

Nun finden sich aber auch zwischen diesen Formationen gruppenweise oder nur eingesprengt andere drüsenartige Gebilde, die mit schmalen hohen Zylinderzellen ausgekleidet sind. Protoplasma spärlich mit länglichem chromatinreichen Kern. An einzelnen Stellen verwischen sich auch die zylindrischen mit den kubischen Zellen.

Glykogen läßt sich nur in den in Alkohol fixierten Präparaten nachweisen, meist auch nur in geringen Spuren. Lymphozyteninfiltrate in größerer Anzahl, besonders in Haufen, wie sie beim großzelligen Hodentumor gefunden werden, sind nicht nachzuweisen.

Die verschiedenartigen Zellformationen legen uns nunmehr die Frage nach der Histiogenese und der Zugehörigkeit zu den bereits uns bekannten malignen Hodengeschwülsten vor.

In einer neueren Arbeit aus dem Jahre 1926 „Les tumeurs du testicle chez l'enfant" vertreten Derocque und Julien den Standpunkt, daß die sogenannten Adenocarcinome des Hodens nur wenig differenzierte Mischgeschwülste mit cystischen Hohlräumen darstellen und die überwiegende Mehrzahl der im Kindesalter vorkommenden Neubildungen des Hodens ausmachen. Es wäre fast in jedem Falle die Möglichkeit gegeben, Knorpel oder

Schleimgewebe oder hier und da einzelne Muskelfasern zu finden.

Die beiden Autoren haben aus der Literatur 131 Fälle von kindlichen Hodengeschwülsten gesammelt, von denen die Tumoren der letzteren Jahre hauptsächlich als Cylinderzellen- oder Adenocarcinome bezeichnet sind.

26 dieser Fälle sind nach ihren Angaben als Mischtumoren sichergestellt, jedoch glauben sie auch die meisten übrigen der aus der Literatur gesammelten Fälle zu dieser Gruppe rechnen zu dürfen.

Den Hauptgeschwulstanteil liefern die epithelialen Elemente. Die epithelialen Formationen findet man nach ihrer Behauptung am häufigsten krebsig entartet. Die Krebszellen bilden solide Haufen, von schmalen Bindegewebsbalken durchzogen, oder sie kleiden die in den Mischgeschwülsten auftretenden Hohlräume aus. Die krebsige Entartung ist in den meisten Fällen so ausgedehnt, daß alle übrigen Gewebsformationen überwuchert werden, und es aus diesem Grunde in den meisten Fällen unmöglich erscheint, andere Gewebselemente aufzufinden.

Wilms weist bereits in seiner Arbeit über die teratoiden Geschwülste des Hodens aus dem Jahre 1896 auf die angeborenen Mischgeschwülste des Hodens hin. Es finden sich, wie uns die Fälle von Sakaguchi lehren, die Karzinome mit drüsenartigen Bildungen nicht nur im Kindesalter, sondern auch bei Erwachsenen, was ich gleichfalls feststellen konnte. In den von Wilms untersuchten teratoiden Geschwülsten des Hodens bei Kindern und Erwachsenen ähnlichen Baues, wie wir sie beschrieben haben, fanden sich auch teilweise nur Rudimente der 3 Keimblätter. So waren die Produkte des mittleren und äußeren Keimblattes am wenigsten ausgebildet. Ausgebildete Haut mit Anhangsgebilden fehlte stets.

Regelmäßig war eine Epidermisschicht vorhanden, aber auch diese war in den meisten Fällen spärlich und unübersichtlich ausgebildet. Die soliden Zellstränge bestanden aus einer randständigen Schicht von zylinderförmigen Zellen und einer zentralen Achsenschicht von großen polygonalen Zellen, die durch helles gequollen erscheinendes Protoplasma auffielen.

Wilms ist nun der Meinung, daß die wandständigen Zellen ihre Zylinderformen beibehalten, die zentraler gelegenen sich teils auflösen, so daß ein Lumen entsteht, teils sich im Laufe der Entwicklnng mehr und mehr abplatten und allmählich verhornen. In unseren Fällen war jedoch von ausgesprochenem Plattenepithel mit Verhornung nichts zu sehen.

Die verschiedenen Bildungen der soliden Zellstränge und der mit Plattenepithel ausgekleideten Cysten und Kanäle lassen sich einzig und allein auf das Ektoderm zurückführen. Wilms beobachtet bei seinen Fällen weiter ein Wachstum der ektodermalen Produkte in langen Schläuchen und er hält die cystischen Gebilde für nichts anderes als stellenweise Erweiterungen der Stränge und Kanäle. Ein derartiges schlauchartiges Wachstum hält er für die Frage der Entstehung der teratoiden Geschwülste außerordentlich wichtig, zumal sich dieselbe Wachstumserscheinung auch an den mit Zylinderzellen ausgekleideten Kanälen wiederholt. Die Innenflächen der Cysten sind im allgemeinen glatt, hier und da treten papilläre und zottige Bildungen auf, die an Darmzotten erinnern.

Wilms kommt nun auf Grund seiner Untersuchungen zu dem Resultat, daß es reine epitheliale Geschwülste, adenomatöse Wucherungen, Cystome und auch reine Karzinome gibt, die man von den Samenkanälchen ableiten muß, ferner auch Mischtumoren, besser Teratome, die sich mehr oder weniger aus allen drei Keimblättern aufbauen und sich im Gegensatz zu den ersteren wahrscheinlich aus einer Samenzelle entwickeln.

Sollen wir also die angeborenen Hodenkarzinome mit den eigenartigen drüsenartigen Schläuchen und den cystischen Erweiterungen auch als Produkte der drei Keimblätter ansehen, so müßte logischerweise ihr Ursprung auch in einer dreiblättrigen Keimanlage gesucht werden. Es müßte demnach die dreiblättrige Keimanlage auch aus Zellen hervorgehen, die im Hoden selbst liegen.

Und hier wären zwei Möglichkeiten in Erwägung zu ziehen.

1) Entweder entstehen die Tumoren in den Hodenkanälchen; es wären somit zweifellos nur die Samen- oder Keimzellen als ihr Ursprung anzusehen, oder aber

2) sie entstehen im Bindegewebe, wo sie aus unentwickelten Geschlechtszellen hervorgehen.

Zur Klärung dieser Fragen und zum besseren Verständnis dieser Verhältnisse erscheint es mir wesentlich, kurz auf die Entwicklungsgeschichte der Keimdrüsen einzugehen.

Der männliche Geschlechtsapparat wie auch die weibliche Keimdrüse nehmen ihren Ursprung vom Keimepithel der Leibeshöhle. In der Gegend der Urniere ist beim männlichen Geschlecht auch ein verdickter Streifen höherer Epithelzellen nachzuweisen, in welchen größere Zellen mit bläschenförmigen Kernen, die Ursamenzellen eingebettet sind.

Nach Anschauung der meisten Autoren entstehen aus dem Keimepithel der Drüsenanlage, unter welchem der Wolffsche Körper einen Stromawulst bildet, durch Einsenken des Keimepithels Sexualstränge, die mit 2 Arten von Zellen angefüllt sind. Diese Stränge nennt man im Ovarium Pflügersche Schläuche, während man im Hoden von Segmentalsträngen spricht.

Am Ende des zweiten Foetalmonates lassen sich in den Zellnestern die samenbildenden Zellen von den Stützzellen unterscheiden. Die peripher gelegenen Zellen behalten den primitiven Charakter der Keimzellen bei, während die zentral gelegenen an Größe zunehmen und einen bläschenförmigen Kern zeigen.

Die zentral gelegenen verbreitern sich radiär, lösen sich auf (Ende des 7. Mon.) und bilden ein Lumen, das später zum Samenkanal wird. In dieser Periode treten größere Elemente auf, die interstitiellen Zellen, welche das Stützgewebe bilden, so daß viele Autoren deswegen glauben, sie vom Mesenchym ableiten zu müssen, im Gegensatz zu anderen, die sie von den Resten der Primitivschnüre ableiten.

Bei der Geburt sind die Drüsenröhrchen bereits ausgebildet, haben aber noch ein enges Lumen und eine Zellauskleidung von epithelialem Charakter, an welcher man nach Rauber, La Valette u. a. zwei Zellformen unterscheiden kann nach der Verschiedenheit des Protoplasmas und der Größe und Lage der Kerne.

Später beobachtet man eine graduelle Volumsvermehrung der verschiedenartigen Zellen mit dem charakteristischen eigenartigen Zelltyp.

Die Sertolischen Zellen stellen hohe Zylinderzellen dar, liegen in mehreren Schichten und sind in den ersten Jahren sehr zahlreich. Die Zellgrenze ist meist unscharf, der Kern oval, nicht groß und reich an Chromatin.

Die Spermatogonien, die an der Wand der Tululi liegen, finden sich zwischen den ersteren isoliert, manchmal in Gruppen von 2—3 zusammenliegend. Die Kerne sind groß, rund oder wenig oval mit 2 bis 3 Nucleoli, das Protoplasma zeigt scharfe Grenzen mit einer perinucleären hellen Zone und einem scharfen äußeren dunkleren Rand.

Das Mengenverhältnis zwischen Spermatogonien und Sertolischen Zellen bleibt nicht stets dasselbe. Im allgemeinen kann man sagen, daß bis zur Pubertät sich die Stützzellen vermindern, während die Spermatogonien sich vermehren. Im jugendlichen Alter bis zur Geschlechtsreife findet man nur diese beiden Zelltypen.

Es wäre nunmehr näher darauf einzugehen, welche von den beiden Zellarten sich an der Geschwulstbildung beteiligt. Man hat feststellen können, daß die Spermatogonien und die Carcinomzellen der Adenoca des Hodens manches Charakteristische gemein haben. Wie die beschriebenen Fälle uns lehren, ist das Protoplasma der Geschwulstzellen zart, manchmal so zart, daß es vollkommen verschwindet. Geschwulstzellen sowohl wie auch die Spermatogonien besitzen eine so helle perinucleäre Zone, daß das Protoplasma scheinbar verschwindet. Bei beiden ist die äußere Zone scharf begrenzt und deutlich gefärbt.

Brault, Masson u. a. haben offenbar als feste Tatsache hingestellt, daß die Samenzellen reich an Glykogen sind und sie glauben, daß sein Vorhandensein wahrscheinlich die Eigenart des Protoplasmas bedingt. Bei ungeeigneten Fixationsmitteln wie Formol soll sich das kohlensäurehaltige Hydrat im Protoplasma auflösen und es erhält so das eigenartige Aussehen, so daß der Kern fast frei erscheint, nur begrenzt von einer ganz feinen Membran. Benutzt man dagegen geeignete Fixatoren wie Alkohol. absol. und färbt in Jodgummilösung (siehe Delitala) so gelingt es, das Glykogen im Protoplasma in Form kleiner Körnchen sichtbar zu machen (mahagonibraun).

Die Sertolischen Stützzellen zeigen hingegen keinerlei morphologische Ähnlichkeit mit den bekannten Geschwulstzellen.

Zwischenzellen sind wegen ihrer unregelmäßigen Form, der Beschaffenheit ihres Protoplasmas und ihres Kernes den Geschwulstzellen in keiner Weise nahe zu stellen. Entstehen aus den interstitiellen Zellen Neubildungen, so enthalten sie Fett in Form kleiner Tröpfchen, die bei unseren Tumorzellen in keinem Falle aufzufinden waren.

Auf Grund dieser Feststellungen sind wir nunmehr berechtigt anzunehmen, daß die Spermatogonien als die Geschwulstkeime anzusehen sind. Da wir die Zwischenzellen als Geschwulstkeime wohl ausschließen können, wären wir somit auch der Beantwortung der Frage, ob die Geschwülste im interstitiellen Bindegewebe entstehen, also interkanalikulär, näher gekommen.

Es bliebe somit die einzige Möglichkeit, daß die Geschwülste von den Samenkanälchen ihren Ursprung nehmen.

Wenn wir uns den Ansichten von Derocque und Julien wie auch Wilms anschließen, so bleibt, wenn wir auch die Blastomerentheorie ausschalten, die einzige Möglichkeit, die Samenzellen, die Spermatogonien, als die Mutterzellen der aus einer dreiblättrigen Keimanlage hervorgehenden Geschwülste anzusprechen.

Ob nun die Keimzelle dabei von vornherein pathologisch gebildet war, oder normal entwickelt und erst durch sekundären pathologischen Vorgang zu einer Wucherung veranlaßt war, das sind Fragen, auf die bis heute noch keine befriedigende Antwort gegeben werden kann.

Es wäre zuletzt noch eine andere Entstehungsmöglichkeit der kindlichen Hodenkarzinome in Erwägung zu ziehen, die uns allerdings wiederum in die Zeit der Entwicklung der Keimdrüsen zurückführt. Die Hodenstränge bestehen in der ersten Entwicklungsperiode lediglich aus zahlreichen aufgelockerten indifferenten Epithelzellen mit dunklen homogenen Kernen, zwischen denen ganz vereinzelt genitaloide Zellen liegen, die sich bald zu Genitalzellen ausdifferenzieren. Diese spezifischen Genitalzellen finden sich bereits bei Embryonen von 70 mm Kopf-Fersenlänge in den der Peripherie der Keimdrüse zunächst liegenden Enden der Hodenstränge; dagegen bestehen die inneren Enden der Hodenstränge nur aus indifferenten Zellen, welche

das Anlagematerial zu den Tubuli recti darstellen. Die indifferenten Zellen der Hodenstränge, die anfangs völlig regellos durcheinanderliegen, ordnen sich während der Foetalperiode zu einem System runder Schläuche, indem sich die Zellen radiär zur Achse der Stränge stellen. In diesem mehrfach geschichteten Epithel liegen die Genitalzellen als Spermatogonien eingestreut. Die Hodenstränge selbst entstehen gegen Ende des indifferenten Keimstadiums durch Vereinigung der lockeren Zellen des Epithelkerns zu Strängen, die untereinander anastomosieren.

Frühzeitig bilden sich nun um jeden Hodenstrang, der aus indifferenten Epithelzellen besteht, die das Anlagematerial zu den Tubuli recti darstellen, mit den eingestreuten Spermatogonien bindegewebige Hüllen aus, die peripher in die Tunice albuginea des Hodens auslaufen und sich am Hilus vereinigen.

In diesem Stadium der Abschnürung der Stränge durch bindegewebige Hüllen wäre es durchaus möglich und denkbar, daß dieser oder jener Strang durch pathologische Abschnürungsvorgänge von dem weiteren Prozess der Ausdifferenzierung der Stränge zu den Hodenkanälchen ausgeschaltet würde und auf Grund seiner enormen Wachstumsenergie durch einen uns unbekannten Faktor als selbständige Wucherung in Erscheinung träte, ebenfalls mit der Fähigkeit und der Tendenz zur drüsenartigen Schlauchbildung.

Zum Schluß wollen wir uns mit der Frage befassen, ob die Karzinome mit drüsenschlauchartigen Bildungen die einzige Form des Hodenkarzinoms im Kindesalter darstellen, oder aber ob evtl. auch der sogenannte großzellige Hodentumor, der, wie bereits anfangs erwähnt, unter den Hodenkarzinomen am häufigsten vertreten ist, im Kindesalter zu finden ist. Diese Frage erscheint mir umso interessanter und wichtiger, als auch beim weiblichen Geschlecht die sogenannten großzelligen Ovarialkarzinome vorkommen und zwar finden sie sich auffallenderweise im jugendlichen Alter am häufigsten, wie H. O. Neumann erst vor kurzer Zeit an Hand einer kasuistischen Zusammenstellung feststellen konnte. Die von ihm gesammelten 17 Fälle betrafen weibliche Personen im Alter von 9 bis 49 Jahren, unter denen 10 Fälle zwischen dem 1. bis 20. Jahr, 4 Fälle vom 20. bis 30. Jahr und nur drei Fälle vom 30. bis 50 Jahr verzeichnet waren. Ueber die histiogenetische Ableitung der bei beiden Geschlechtern vorkommenden Tumoren wäre im Rahmen

dieser Arbeit nur soviel zu sagen, daß man heute das großzellige solide Karzinom beider Keimdrüsen auf liegengebliebene Zellen des indifferenten Keimdrüsenstadiums zurückführt. (s. Rob. Meyer).

Bei Durchsicht der Literatur fand ich im Gegensatz zu der erstgenannten Feststellung beim männlichen Geschlecht nur einen von Hardouin und Patel veröffentlichten Fall von großzelligem Hodentumor bei einem 6jähr. Knaben, der allerdings von anderer Seite als typisches großzelliges Karzinom angezweifelt wird. In meiner Statistik aus dem Göttinger pathologischen Institut findet sich kein großzelliger Hodentumor vor dem 15. Lebensjahr.

Chevassu untersuchte 1906 128 Hodentumoren, von denen 61 als Teratome und 59 als Karzinome gedeutet wurden. Wie uns seine Tabelle zeigt, war nicht ein einziger Fall von großzelligem Karzinom im Alter von 1 bis 20 Jahren zu finden, während unter den Teratomfällen 5 Knaben vom 1. bis 20. Lebensjahr vertreten waren.

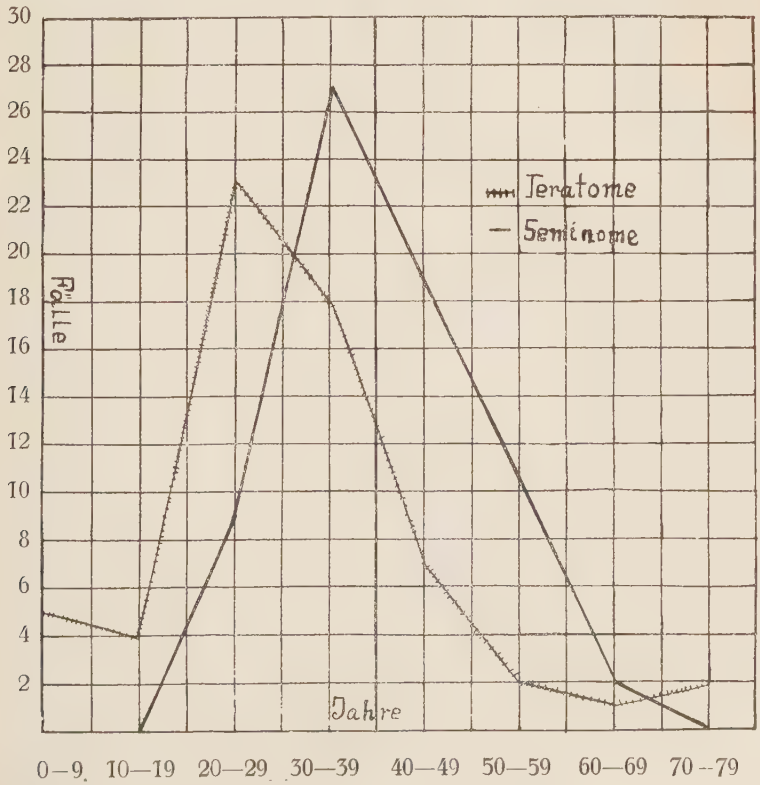

Auch Sakaguchi weist in seiner Zusammenfassung auf die interessante Beobachtung hin, daß unter seinen 32 Fällen wohl 2 Tumoren mit arkadenartigem und papillärem Bau zu finden waren, nicht aber ein großzelliger Tumor in so jugendlichem Alter.

Zusammenfassung:

1) Die großzelligen Hodentumoren vom Kaufmann-Sakaguchi Typ stellen die Hauptgeschwulstform der malignen Hodentumoren dar (nach der statistischen Zusammenstellung 51 großzellige Tumoren und 5 Adenocarcinome, 13 Sarkome und 3 maligne Teratome).

2) Die Carcinome des Hodens im Kindesalter sind sehr selten (9 einwandfreie Fälle) und finden sich ausschließlich als Adenocarcinome.

3) Die großzelligen Hodentumoren bevorzugen das kräftige Mannesalter (30. — 50. Lebensjahr, s. auch Statistik), während sie im Kindesalter bis zum 15. Lebensjahr (wenn wir das Kindesalter bis zum 15. Jahr festsetzen) in einwandfreier Weise noch nicht beobachtet worden sind. Die großzelligen Ovarialkarzinome finden sich im Gegensatz zu den großzelligen Hodentumoren auffallenderweise im jugendlichen Alter (1. — 20. Lebensjahr.)

Literatur.

1. Southam A. H. and E. H. Linell. The pathologie of neoplasms of the testis. British journ. of surg. Bd. 11, 52.
2. Aschoff Lehrbuch der path. Anatomie. 1911. 2. Bd.
3. Joerdens, G. Zur Kasuistik und Statistik der Hodentumoren. Diss. med. Würzburg 1908.
4. Sakaguchi, Y. Zur Kenntnis der mal. Hodentumoren, vor allem der epithelialen. Deutsch. Ztschr. f. Chirurgie. 1913 Bd. 125, 3.—4. Heft.
5. Chevassu Tumeurs du testicule. Paris. Thèse med. 1906. Nr. 193.
6. Philipp Ueber Krebsbildungen im Kindesalter. Ztschr. f. Krebsforschung. 1907. Bd. 5. S. 387.
7. Kocher Deutsche Chirurgie. 50b. 1887.
8. Marsh, H. Transcat. of the Pathol. Society of London. Bd. 26, 1875.
9. Schlegtendal, B. Zentralblatt für Chirurgie Nr. 34, 1885.
10. Clark, H. J. British Medic. Journ. 1900 p. 1160.
11. Wimmer J. Kasuistischer Beitrag zur Kenntnis der Hodentumoren des Kindesalters. Med. Diss. 1916. München.
12. Delitala, P. Contributo allo studio dei tumori epiteliale maligni del testicolo. Tumori Jg. 11. H. 2. Istit. di anat. pathol. univ. Cagliari e istit. di path. e di clin. chirurg univ. Sassari. 1924/25.
13. Derocque, A. et Julien, R. Les tumeurs du testicle chez l'enfant. Gaz. des hôp. civ. et milit. Jg. 99 Nr. 29 u. 31, 1926.
14. Wilms, Max Die teratoiden Geschwülste des Hodens mit Einschluß der sogenannten Cystoide und Enchondrome. Ziegler, Beiträge zur path. Anat. u. zur allg. Pathologie. Bd. 19. 1896.
15. Hardouin et Patel. Zwei Beobachtungen von Hodentumoren bei Kindern. Bull. et mém. Soz. anat. de Paris. 1914.
16. Meyer, Rob. Eine besondere Form sol. Tumoren, die als großzelliges alveoläres Sarkom, Ca., Epithelioma chorioektodermale, Granulosazelltumoren u. Endotheliome beschrieben sind. Zentrbl. f. Gynäk. Nr. 23. S. 1244, 1925.
17. Neumann, H. O. Analoge Keimepithelblastome der Hoden und der Ovarien sowie ihr Vorkommen beim menschlichen Zwitter oder Scheinzwitter. Habilit.-Schrift Marburg 1928.
18. Kölliker Entwicklungsgeschichte des Menschen. II. Aufl. 1876—79.
19. Kaufmann, E. Lehrbuch der speziellen pathologischen Anatomie. 7/8. Aufl. 1922.

Für die Anregung zu dieser Arbeit spreche ich meinem hochverehrten Chef, Herrn Geheimrat Prof. Dr. Kaufmann meinen ergebensten Dank aus.

Lebenslauf

Am 11. April 1902 wurde ich als Sohn des Buchdruckerei-Besitzers Wilhelm Schröder und seiner Ehefrau Elisabeth, geb. Gärtner in Boele (Westf.) geboren.

Nach 9jährigem Besuch des Albrecht-Dürer-Realgymnasiums in Hagen bestand ich Ostern 1922 das Abiturientenexamen.

3 Semester studierte ich darauf in Tübingen Medizin und ging von dort nach Münster (Westf.), wo ich nach Beendigung des fünften Semesters das ärztliche Vorexamen bestand.

Das erste klinische Semester verbrachte ich in Köln a/Rhein.

In den folgenden klinischen Semestern weilte ich in Göttingen, wo ich nach Beendigung des fünften klinischen Semesters das medizinische Staatsexamen machte.

Seit dem 1. Sept. 1928 bin ich als Medizinalpraktikant am pathologischen Institut der Georg-August-Universität Göttingen beschäftigt.